

노인 장기요양 지원 행정국

피부 관찰 규약 욕창 사진 및 설명

I 단계

신체의 인접 부위나 반대 부위와 차이가 있는 징후를 가지며, 압력과 관련된 접촉 피부의 눈에 띄는 변화. 이러한 징후로는 피부 온도, 조직 균일성, 감각 중 한 가지 이상의 변화를 포함할 수 있습니다. 밝은 피부색에서 욕창은 뚜렷한 붉은 부위로 나타납니다. 어두운 피부에서 욕창은 지속적인 적색, 청색, 보라색 색조로 나타날 수 있습니다.

II 단계

표피, 진피 또는 둘 모두를 포함한 부분적인 피부 두께 손실. 욕창은 겉으로 드러나며 임상적으로는 찰과상, 수포, 얇은 흉터로 나타날 수 있습니다.

III 단계

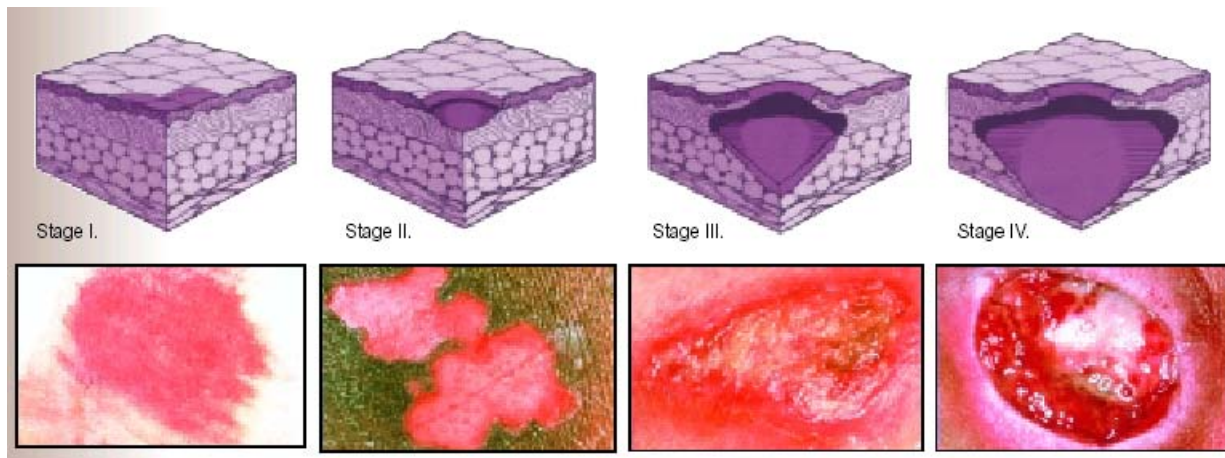
기초 근막까지 확장될 수 있는 피하조직 손상이나 피사를 수반한 전체 피부 두께 손실. 이 욕창은 임상적으로 인근 조직의 침식을 수반하거나 수반하지 않는 깊은 흉터로 나타날 수 있습니다.

IV 단계

광범위한 손상, 조직 피사, 근육이나 뼈, 지지 구조(예: 힘줄, 관절낭) 손상을 수반한 전체 피부 두께 손실. 침식 및 동공은 IV 단계 욕창과 관련이 있을 수 있습니다.

- 1 단계 욕창은 피부색이 어두운 환자의 경우 항상 올바르게 진단할 수는 없습니다.
- 딱지가 있는 경우, 딱지가 없어질 때까지 욕창의 정확한 단계를 파악할 수 없습니다.
- 깁스나 탄력 스타킹을 착용한 환자의 경우 압력으로 인한 통증에 주의해야 합니다.

욕창 예방 설명에서 발췌, 저작권 1998. 국립 욕창 자문위원회(National Pressure Ulcer Advisory Panel)의 허가에 따른 이용.



ALTSA-CNC/간호 서비스
2003년 4월