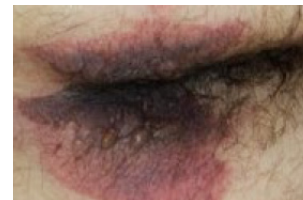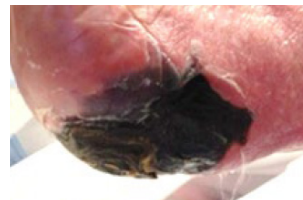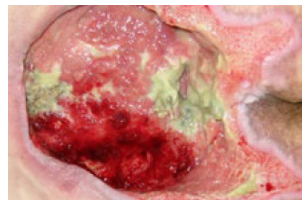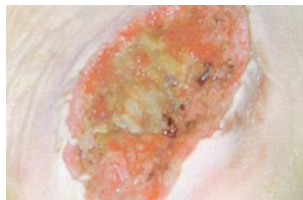
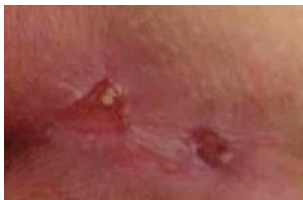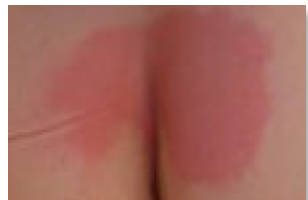
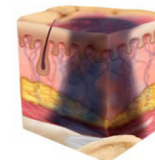
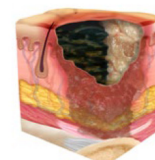
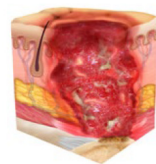
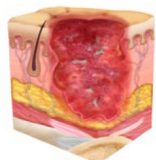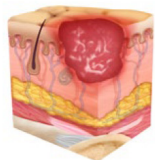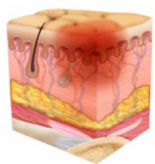


# 淺色皮膚的NPIAP分期



## 壓迫性損傷第1階段： 皮膚完整， 但有按壓不會消失的紅斑

皮膚完整，但局部有按壓不會消失的紅斑，在深色皮膚的表現可能不同。按壓時會消失紅斑的出現或感覺、溫度或硬度的變化可能先於視覺變化。顏色變化不包括紫色或褐紅色色變；這些可能表明有深層組織壓迫性損傷。

## 壓迫性損傷第2階段： 局部厚度皮膚缺損， 真皮外露

局部厚度皮膚缺損，真皮外露。創面有活性，呈粉紅色或紅色，潮潤，也可能表現為完整或破裂的充滿血清的水疱。未見脂肪，也未見深層組織。不存在肉芽組織、腐肉和焦痂。這些損傷通常是由不利的微氣候和骨盆皮膚的剪應力以及腳後跟的剪應力造成的。

## 壓迫性損傷第3階段： 全部厚度皮膚缺損

全部厚度皮膚缺損，在潰瘍和肉芽組織中可見脂肪，並常出現卷狀邊（傷口邊緣捲曲）。可能會見腐肉和/或焦痂。組織損傷的深度因解剖學位置而異；顯著肥胖的部位會形成深度創面。可能會發生潛行腔洞和隧道傷口。筋膜、肌肉、肌腱、韌帶、軟骨或骨骼未暴露。如果腐肉或焦痂掩蓋了組織損失的程度，則這是一種不明確分期的壓迫性損傷。

## 壓迫性損傷第4階段： 全部厚度皮膚和組織缺損

全部厚度皮膚和組織缺損，潰瘍處暴露出可直接觸及筋膜、肌肉、肌腱、韌帶、軟骨或骨骼。可能會見腐肉和/或焦痂。經常出現卷狀邊、潛行腔洞和/或隧道傷口。深度因解剖學位置而異。如果腐肉或焦痂掩蓋了組織損失的程度，則這是一種不明確分期的壓迫性損傷。

## 不明確分期的 壓迫性損傷： 全部厚度皮膚和組織缺損 不清楚

全部厚度皮膚和組織缺損，其中潰瘍內的組織被腐肉或焦痂掩蓋，損傷程度無法確認。如果清除腐肉或焦痂，則會顯現為第3級或第4級壓力性損傷。位於缺血之肢端或足跟的穩定痂皮（乾燥、附著、完整無紅斑或波動感）不應被軟化或清除。

## 深層組織 壓迫性損傷： 皮膚持續性呈現無法 反白的深紅色、褐色或 紫色的顏色病灶

可能皮膚完整或不完整，局部存在有持續性無法反白之深紅色、褐色或紫色的皮膚變色，或是表皮分離，顯示出暗黑色的創面或充血的水泡。在皮膚顏色出現變化前，病灶區域通常會先出現有疼痛及溫度的變化。膚色較深者，可能會有不同顏色的呈現。系源自於骨頭與肌肉接觸面之間有密集或持續性的壓力或剪力所致。

壓迫性損傷是對皮膚和皮下軟組織的局部損傷，通常發生在骨隆突上方或與醫療或其他裝置相關的部位。損傷可以表現為皮膚完整或開放性潰瘍，並且可能會疼痛。這種損傷是由於強烈和/或長時間的壓力或壓力結合剪力造成的。軟組織對壓力和剪力的耐受性也可能受到微氣候、營養、灌注、併發症和軟組織狀況的影響。